

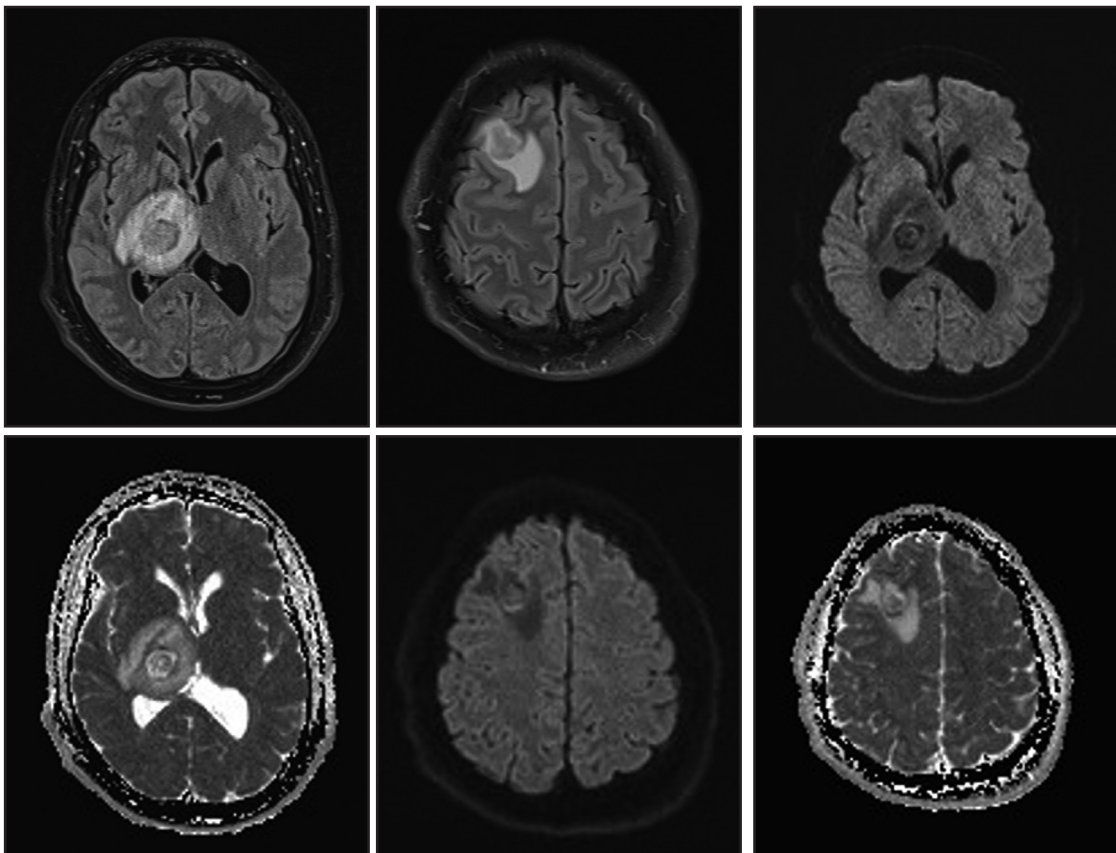
Test radiológico

Gonzalo Miranda G., Francisca Caro F., Alejandro Vergara G.

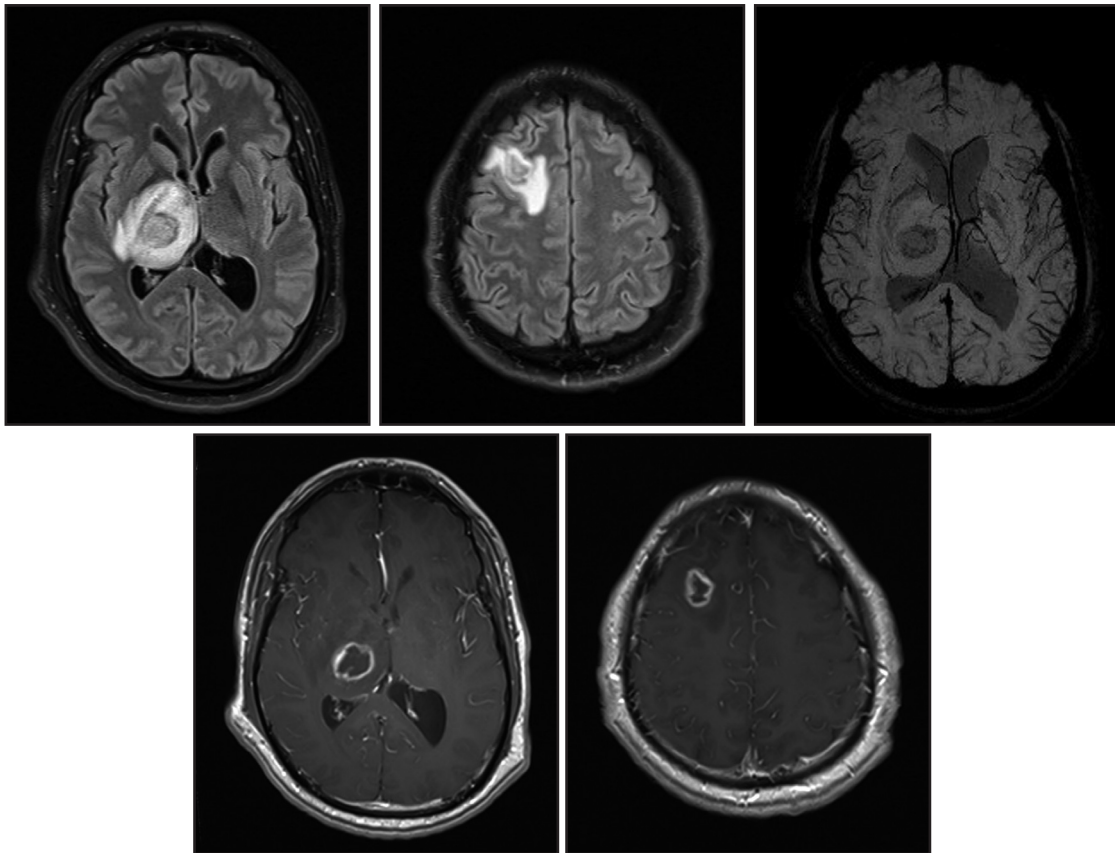
Centro Imagenología, HCUCH

Paciente de 38 años con pérdida de peso durante 10 meses presenta paresia braquiocrural izquierda e inestabilidad de la marcha. Se sospecha esclerosis múltiple vs neoplasia.

Se realiza RM como protocolo *stroke*:



Se hospitaliza para estudio donde se realiza RM contrastada:



Debido a la sospecha de inmunosupresión, se realiza test de VIH, el que resulta positivo.

¿Cuál es el diagnóstico?

(Ver resultado en página 30)